

face

international magazine of orofacial esthetics

4 2007

_Fachbeitrag

Die moderne Chirurgie
des Faceliftings

_Spezial

Laserlipolyse – sanft und
sicher behandeln

_Lifestyle

See you on ice-eine Zeitreise
in die Romantik

edmond

„Neck Check“

Neues Analyseverfahren zur Bestimmung der Halsästhetik

Autor_Dr. med. Dr. med. dent. Frank Muggenthaler, Freiburg im Breisgau

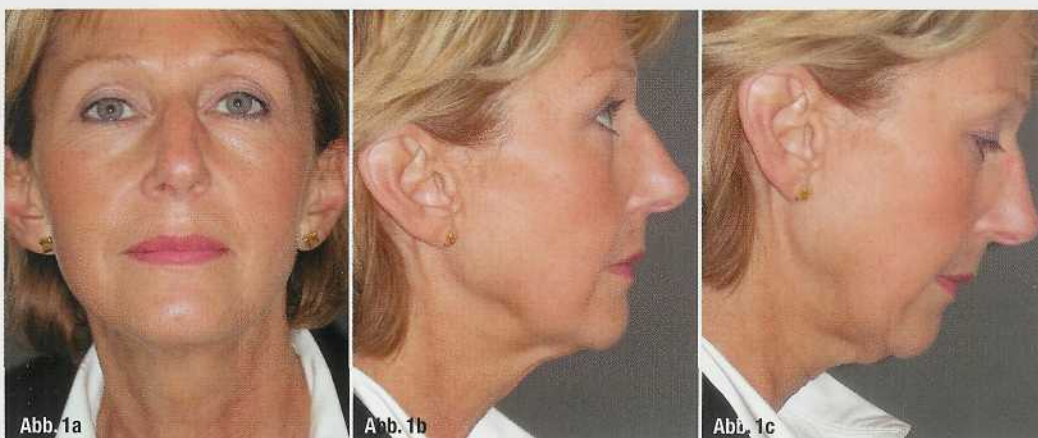_Einleitung

Häufig wird behauptet, die Wahrnehmung der Schönheit sei relativ und abhängig vom „Auge des Betrachters“. Dagegen gibt es gute Gründe, dass

Schönheit an bestimmte objektiv vorhandene Voraussetzungen gebunden ist. Gerade für Gesichtschirurgen, die es sich als Aufgabe gesetzt haben, ihre Patienten besser aussehen zu lassen, sind Maßstäbe für Schönheit wichtig. Dies er-

Patientenbeispiel 1

Abb. 1a-c_53 Jahre alte Patientin mit einem Neck Check von 35 (Fotos: Frank Muggenthaler).



Tab. I - NeckCheck-Berechnungen von Patientin vor der Behandlung.

NECK CHECK (Pat. MS - before facelift)						
critierias	2(good)	1 (neutral)	0(bad)	evaluation	importance	result
1, length of neck / lenght of face	>0,6	0,6-0,5	<0,5	0	2	0
2, width of neck / width of face	0,6-0,7	0,7-0,8 or<0,6	>0,8	0	2	0
3, alp diameter of neck / head	5,5-6,2	6,2-6,6or<5,5	>6,6	0	2	0
4, angle between submental plane and sternocleidomastoideus m.	<90degree	90-105 degree	> 105 degree	0	2	0
5, angle between submental plane and anterior neck profile	105-115 degree	<105or>115degree	< 100 or> 125 degree	0	2	0
6, Position ofchin	balanced	little pro- or retrognathic	distinct pro- or retrognathic	1	2	2
7, definition of mandible	well defined	little definition	no definition	0	3	0
8, submental crease	not visible	visible	pronounced	0	3	0
9, hyoid	high	neutral	low	1	3	3
10, larynx	barely visible	visible	pronounced	1	2	2
11, submandibular gland	not visible	visible	pronounced	0	2	0
12, parotid gland	not visible	visible	pronounced	2	1	2
13, digastric muscle	not visible	visible	pronounced	1	2	2
14, thyroid gland	not visible	visible	pronounced	2	1	2
15, platysmabands	not visible	visible	pronounced	1	3	3
16, skin quality	no folds	visible folds	pronounced folds	1	3	3
17, skin lesions	not visible	visible	pronounced	2	3	6
18, horizontal creases	not visible	visible	pronounced	1	2	2
19, veins	not visible	visible	pronounced	1	1	1
20, subcutaneous fatlayer	thin	extremely thin or pronounced	verythick	1	3	3
21, subplatysmal fat	not visible	visible	pronounced	2	2	4
22, change when looking downwards	no change	little change	considerable change	0	4	0
					NeckCheck	35

leichtert die Behandlungsplanung und ermöglicht eine Qualitätskontrolle.

Unsere Wahrnehmung schöner Erscheinungen wird von psychologischen Reflexen gesteuert, die in der menschlichen Empfindung fest verwurzelt sind. Zahlreiche Studien belegen, dass unsere Wahrnehmung von Körpermerkmalen sehr von deren Bedeutung für die Fortpflanzung und Überlebensfähigkeit im weitesten Sinne geprägt sind. Vereinfacht gesagt wird alles, was auf einen gesunden, fruchtbaren und leistungsfähigen Körper hindeutet, nicht nur begehrt, sondern auch als schön wahrgenommen. Was für die Wahrnehmung des Körpers als Ganzes gilt, trifft auch auf einzelne Bereiche des Körpers und deren Ausprägungen zu.

Unser Augenmerk richtet sich darauf, die ästhetische Erscheinung des Halses zu definieren. Hierfür analysierten wir alle Eigenschaften, die unsere Wahrnehmung des Gesichtes und des Halses bestimmen und entwickelten ein Verfahren,

das diese Wahrnehmung in ein numerisches Ergebnis übersetzt.

_Vorgehensweise des Neck Check (NC)

Es gibt verschiedene Studien, die die Schönheit eines Gesichtes mathematisch erfassen. Kieferorthopäden haben in dieser Richtung Pionierleistungen erbracht. Aber es gibt nur wenige Untersuchungen, die sich mit der Frage nach der Berechenbarkeit eines ästhetischen Halses beschäftigen haben.

1980 veröffentlichte der kalifornische Schönheitschirurg Richard Ellenbogen einen Artikel, in dem er fünf Kriterien beschrieb, die für die jugendliche Erscheinung des Halses von Bedeutung sind: ein markanter Unterkieferrand, eine deutliche Einziehung unterhalb des Zungenbeins, einen sichtbaren Adamsapfel, eine deutliche Konturierung des großen Kopfwendermuskels am seitlichen Hals und einen möglichst rechten Winkel zwischen diesem Muskel und der Kinnunterseite.

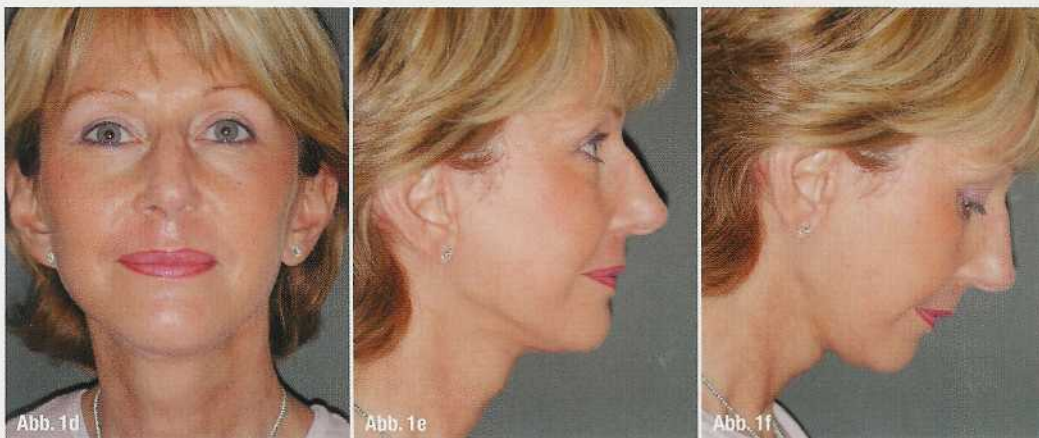

Abb. 1 d-f_Dieselbe Patientin sechs Wochen nach einem Gesichtshalslifting mit einem NC 84.

NECK CHECK (Pat. MS - six weeks after facelift)						
criteria		possible expressions		evaluation	importance	result
		2 (good)	1 (neutral)	0 (bad)		
1. length of neck / height of face	>0,6	0,6-0,5	<0,5	0	2	0
2. width of neck / width of face	0,6-0,7	0,7-0,8 or <0,6	>0,8	1	2	2
3. a/p diameter of neck / head	5,5-6,2	6,2-6,6 or < 5,5	>6,6	1	2	2
4. angle between submental plane and sternodeidomastoideus m.	<90degree	90-105 degree	> 105 degree	2	2	4
5. angle between submental plane and anterior neck profile	105-115 degree	< 105 or > 115 degree	< 100 or > 125 degree	1	2	2
6. Position of chin	balanced	little pro- or retrognathic	distinct pro- or retrognathic	1	2	2
7. definition of mandible	well defined	little definition	no definition	2	3	6
8. submental crease	not visible	visible	pronounced	2	3	6
9. hyoid	high	neutral	low	2	3	6
10. larynx	barely visible	visible	pronounced	2	2	4
11. submandibular gland	not visible	visible	pronounced	1	2	2
12. parotid gland	not visible	visible	pronounced	2	1	2
13. digastric muscle	not visible	visible	pronounced	1	2	2
14. thyroid gland	not visible	visible	pronounced	2	1	2
15. platysma bands	not visible	visible	pronounced	2	3	6
16. skin quality	not old	visible folds	pronounced folds	2	3	6
17. skin lesions	not visible	visible	pronounced	2	3	6
18. horizontal creases	not visible	visible	pronounced	2	2	4
19. veins	not visible	visible	pronounced	2	1	2
20. subcutaneous fat layer	thin	extremely thin or pronounced	very thick	2	3	6
21. subplatysmal fat	not visible	visible	pronounced	2	2	4
22. change when enlarking downwards	no change	little change	considerable change	2	4	8
NeckCheck						34

Tab. II_Neck Check-Berechnungen der Patientin sechs Wochen nach dem Gesichtshalslifting.

Der von uns entwickelte „Neck Check“ ist um einiges umfangreicher. Es werden 22 einzelne Kriterien analysiert und gemessen, um die ästhetische Erscheinung des Halses zu bestimmen. Diese Kriterien beschreiben anatomische Proportionen oder Eigenschaften oberflächlicher oder tiefer gelegener Strukturen des Halses. Für jedes Kriterium wurden drei mögliche Ausprägungen definiert, die in die Kategorien „unattraktiv“, „neutral“ und „attraktiv“ fallen. Um die Beurteilung in einen Zahlenwert umzuwandeln, erhält unattraktiv den Wert „0“, neutral „1“ und attraktiv den Wert „2“. Da die Kriterien von unterschiedlich großer Bedeutung für die Gesamterscheinung des Halses sind, ist es notwendig einen zusätzlichen Multiplikator anzuwenden. Dieser hat, je nach Bedeutung unterschiedliche Zahlenwerte: wenig wichtig = 1, wichtig = 2, sehr wichtig = 3, extrem wichtig = 4. Die Werte der einzelnen Kriterien werden mit den Werten der spezifischen Bedeutung multipliziert.

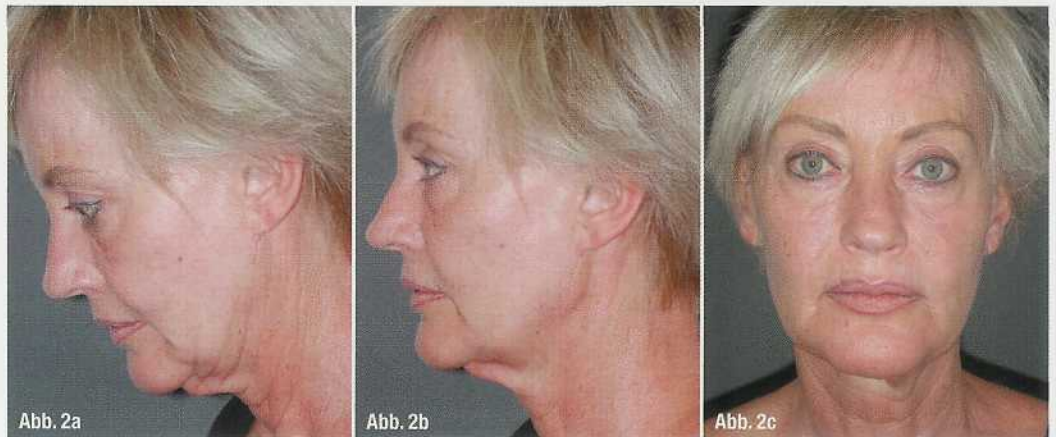„Kriterium“x„Bedeutung“=„Beitrag zur ästhetischen Erscheinung des Halses“

Nach der Ermittlung aller 22 Messergebnisse werden die einzelnen Werte addiert und können maximal einen Neck Check (NC) von 100 Punkten erreichen. Dieser Maximalwert stellt den perfekten Hals dar.

Die 22 Kriterien sind:

1. Verhältnis zwischen Halslänge und Halsbreite
2. Verhältnis zwischen Halsbreite und Gesichtsbreite
3. Verhältnis zwischen Durchmesser des Halses und des Kopfes in seitlicher Ansicht
4. Winkel zwischen Kinnunterseite und Kopfwendermuskel
5. Winkel zwischen Kinnunterseite und vorderen Halsprofil
6. Position des Kinns

Patientenbeispiel 2
Abb. 2a-c_59-jährige Patientin vor der Behandlung mit NC 36
(Fotos: Frank Muggenthaler).



Tab. III_NC-Berechnung der Patientin vor der Behandlung.

NECK CHECK (Pat. MS - before f acellift)							
critierias	2(good)	possible expressions	1 (neutral)	0 (bad)	evaluation	importance	result
1. length of neck / length of face	>0,6	0,6-0,5	<0,5		0	2	0
2. width of neck / width of face	0,6-0,7	0,7-0,8 or < 0,6	>0,8		1	2	2
3. a/pdiameter of neck / head	5,5-6,2	6,2-6,6 or < 5,5	>6,6		0	2	0
4. angle between submental plane and sternocleidomastoideus m.	<90degree	90-105 degree	> 105 degree		0	2	0
5. angle between submental plane and anterior neck profile	105-115 degree	<105or>115degree	< 100 or > 125 degree		0	2	0
6. Position of chin	balanced	little pro- or retrognathic	distinct pro- or retrognathic		2	2	4
7. definition of mandible	well defined	little definition	no definition		0	3	0
8. submental crease	not visible	visible	pronounced		0	3	0
9. hyoid	high	neutral	low		2	3	6
10. larynx	barely visible	visible	pronounced		1	2	2
11. submandibular gland	not visible	visible	pronounced		1	2	2
12. parotid gland	not visible	visible	pronounced		2	1	2
13. digastric muscle	not visible	visible	pronounced		1	2	2
14. thyroid gland	not visible	visible	pronounced		1	1	1
15. platysma bands	not visible	visible	pronounced		1	3	3
16. skin quality	no folds	visible folds	pronounced folds		1	3	3
17. skin lesions	not visible	visible	pronounced		1	3	3
18. horizontal creases	not visible	visible	pronounced		0	2	0
19. veins	not visible	visible	pronounced		1	1	1
20. subcutaneous fat layer	thin	extremely thin or pronounced	very thick		1	3	3
21. subplatysmal fat	not visible	visible	pronounced		1	2	2
22. change when looking downwards	no change	little change	considerable change		0	4	0
						NeckCheck	36

7. Markanter Unterkiefferrand
8. Ausprägung der Falte unter dem Kinn
9. Ausprägung des Zungenbeins
10. Ausprägung des Kehlkopfes
11. Ausprägung der Unterkieferspeicheldrüse
12. Ausprägung der Ohrspeicheldrüse
13. Ausprägung zweibäuchigen Muskels unter dem Unterkiefer
14. Ausprägung der Schilddrüse
15. Ausprägung von „Muskelbändern“ am Hals
16. Hautqualität
17. Vorhandensein von Warzen oder anderen Hautveränderungen
18. Vorhandensein und Ausprägung von Querfalten
19. Ausprägung von Venen
20. Ausprägung der Fettschicht unter der Haut
21. Ausprägung der Fettschicht unter den Halsmuskeln
22. Ausmaß, um das sich alle oben genannten Faktoren verschlechtern beim Blick nach unten.

Um die Berechnungen zu erleichtern, werden alle Werte in ein elektronisches Datenblatt (Excel-Tabelle von Microsoft) eingegeben. Auf diese Weise ist die vollständige Analyse eines Halses in weniger als fünf Minuten möglich.

_Patientenbeispiele

Die bei Abbildung 1 dargestellte Patientin hatte vor dem Facelift einen niedrigen NeckCheck-Wert von 35, vor allem wegen unbefriedigender Profilkonturen, eines wenig markanten Unterkiefferrandes und einer ausgeprägten tiefen Falte unter dem Kinn. Sechs Wochen nach dem Gesichts-Halslifting ergibt sich eine deutliche Verbesserung des NC auf 84. Eine weitere Verbesserung war nicht möglich wegen eines sehr deutlich sichtbaren M. digastricus anterior und eines ausgeprägten Adamsapfels.

Die 59-jährige Patientin von Abbildung 2 zeigt eine sehr deutliche Verbesserung ihres Neck

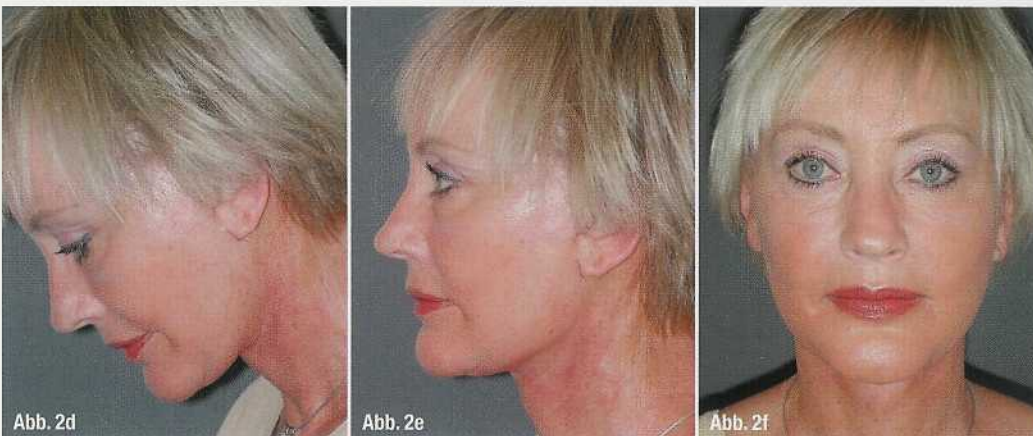

Abb. 2d-dieselbe Patientin eine Woche nach dem Gesichts-Halslifting mit NC87.

NECK CHECK (Pat. HF - after one week)						
criteria		possible expressions		evaluation	importance	result
	2(good)	1 (neutral)	0 (bad)			
1. lengthofneck/lengthtoface	>0,6	0,6-0,5	<0,5	0	2	0
2. width of neck/ width of face	0,6-0,7	0,7-0,8	<0,6	1	2	2
3. a/pdiameter of neck / head	5,5-6,2	6,2-6,6	or< 5,5	1	2	2
4. angle between submental plane and sternocleidomastoideus m.	< 90 degree	90-105 degree	> 105 degree	2	2	4
5. angle between submental plane and anterior neck profile	105-115 degree	< 105 or> 115 degree	<100or>125 degree	2	2	4
6. Position of chin	balanced	littlepro-or retrognathic	distinct pro- or retrognathic	2	2	4
7. definition of mandible	well defined	little definition	no definition	2	3	6
8. submental crease	not visible	visible	pronounced	1	3	3
9. hyoid	high	neutral	low	2	3	6
10. larynx	barely visible	visible	pronounced	1	2	2
11. submandibular gland	not visible	visible	pronounced	2	2	4
12. parotid gland	not visible	visible	pronounced	2	1	2
13. digastric muscle	not visible	visible	pronounced	2	2	4
14. thyroid gland	not visible	visible	pronounced	2	1	2
15. platysma bands	not visible	visible	pronounced	2	3	6
16. skin quality	no folds	visible folds	pronounced folds	2	3	6
17. skin lesions	not visible	visible	pronounced	2	3	6
18. horizontal creases	not visible	visible	pronounced	2	2	4
19. veins	not visible	visible	pronounced	2	1	2
20. subcutaneous fat layer	thin	extremely thin or pronounced	verythick	2	3	6
21. subplatysmal fat	not visible	visible	pronounced	2	2	4
22. change when looking downwards	no change	little change	considerable change	2	4	8
NeckCheck						87

Tab. IV _NC-Berechnung der Patientin eine Woche nach dem Gesichts-Halslifting.

Checks eine Woche nach dem Gesichts-Halslifting. Dazu trägt besonders eine perfekte Position des Kinns, ein markanter Unterkieferrand und eine hohe Position des Zungenbeins bei. Drei Jahre später bestehen wieder eine sichtbare Submentalfalte und eine Beeinträchtigung der Attraktivität des Halses beim Blick nach unten. Daher ist der NC auf 74 gesunken.

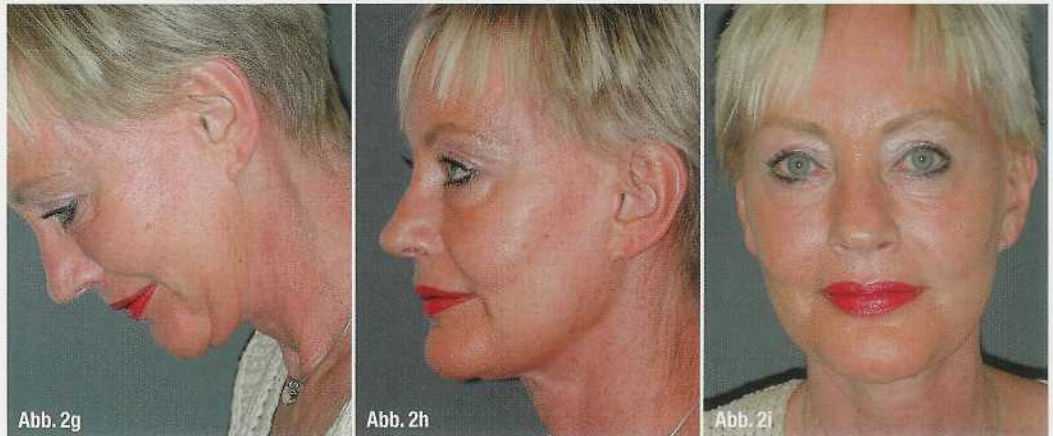Die auf Abbildung 3 dargestellte 51-jährige Patientin zeigt eine sehr gute Verbesserung ihres Neck Check 18 Monate nach der Behandlung. Dies ist hauptsächlich einer besseren Definition des Unterkieferrandes, einer Harmonisierung der vorderen Halsproportionen und der Beseitigung der Submentalfalte zu verdanken.

_Diskussion

Die Faceliftchirurgie hat sich in den letzten Jahrzehnten in atemberaubender Weise weiterentwickelt, von oberflächlichen „Nur-Haut-Exzi-

sionen“ bis zu ausgedehnten und teilweise sehr komplexen Eingriffen. Obwohl die chirurgischen Techniken verfeinert wurden, ist oft nicht klar definiert, welches genaue Ergebnis erzielt werden soll. Dies hat dazu geführt, dass in der ästhetischen Gesichtschirurgie fundamental unterschiedliche Techniken nebeneinander bestehen können. Unser Ziel war es, objektive Kriterien für ein gutes Aussehen des Halses zu finden. Dabei verfolgten wir den Ansatz, dass jede Ausprägung unseres Körpers nicht nur zufällig so entstanden ist, sondern auch eine wichtige Bedeutung hat. Die Anziehungskraft eines schönen Gesichtes hat eine sehr offenkundige Funktion. Wir werden gelenkt durch Instinkte und eingespielte Verhaltensmuster, die im Verlauf der Evolution ein fester Bestandteil geworden sind. Es ist nicht verwunderlich, dass diese Wahrnehmung der Schönheit in verschiedenen Kulturen sehr ähnlich ist. Unser Gesicht ist das kommunikative Fenster zur umgebenden Welt, vor allem der Teil, der von den Au-

Abb. 2g–i Die Patientin drei Jahre nach dem Lifting mit einem NC 74.



Tab. V_NC-Berechnung der Patientin drei Jahre nach dem Lifting.

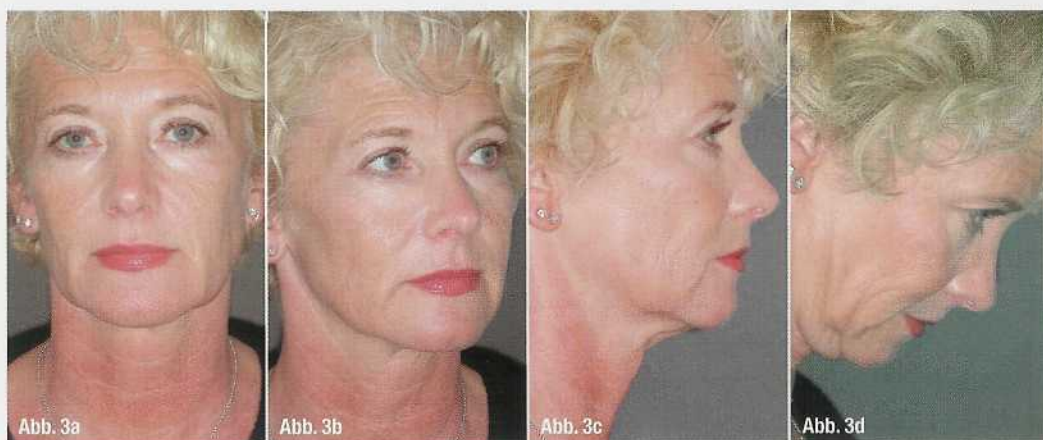NECK CHECK (Pat. HF - three years after facelift)						
criteria		possible expressions		evaluation	importance	result
	2(good)	1 (neutral)	0 (bad)			
1. length of neck / length of face	>0,6	0,6-0,5	<0,5	0	2	0
2. width of neck / width of face	0,6-0,7	0,7-0,8 or < 0,6	>0,8	1	2	2
3. a/pdiameter of neck / head	5,5-6,2	6,2-6,6 or < 5,5	>6,6	2	2	4
4. angle between submental plane and sternocleidomastoideus m.	< 90 degree	90-105 degree	> 105 degree	2	2	4
5. angle between submental plane and anterior neck profile	105-115 degree	<105 or >115 degree	< 100 or > 125 degree	2	2	4
6. Position of chin	balanced	little pro- or retrognathic	distinct pro- or retrognathic	2	2	4
7. definition of mandible	well defined	little definition	no definition	2	3	6
8. submental crease	not visible	visible	pronounced	0	3	0
9. hyoid	high	neutral	low	2	3	6
10. larynx	barely visible	visible	pronounced	1	2	2
11. submandibular gland	not visible	visible	pronounced	2	2	4
12. parotid gland	not visible	visible	pronounced	2	1	2
13. digastric muscle	not visible	visible	pronounced	2	2	4
14. thyroid gland	not visible	visible	pronounced	2	1	2
15. platysma bands	not visible	visible	pronounced	2	3	6
16. skin quality	not old	visible folds	pronounced folds	1	3	3
17. skin lesions	not visible	visible	pronounced	1	3	3
18. horizontal creases	not visible	visible	pronounced	1	2	2
19. veins	not visible	visible	pronounced	2	1	2
20. subcutaneous fat layer	thin	extremely thin or pronounced	very thick	2	3	6
21. subplatysmal fat	not visible	visible	pronounced	2	2	4
22. change when looking downwards	no change	little change	considerable change	1	4	4
NeckCheck						74

genbrauen, den Wangenknochen und dem Kinn eingegrenzt wird. Dieser Bereich stellt das „Magische Dreieck“ des Gesichtes dar. Die Augen und der Mund sind dabei unsere wichtigsten Hilfsmittel, um uns mitzuteilen und Informationen wahrzunehmen. Altersbedingte Veränderungen können das magische Dreieck kleiner werden lassen oder proportional kleiner erscheinen. In diesem Zusammenhang trägt der Hals sehr viel zu der ästhetischen Gesamterscheinung des Gesichtes bei. Der Hals sollte so unauffällig wie möglich sein, um die ganze Aufmerksamkeit dem „Magischen Dreieck“ zukommen zu lassen. Aus diesem Grund lassen alle erstrebenswerten Eigenschaften eines schönen Halses ihn schlanker und unauffälliger als das Gesicht erscheinen.

Zusammenfassung

In der Faceliftchirurgie werden Kriterien benötigt, die die anzustrebenden Ziele definieren und die Be-

handlungsergebnisse messbar und vergleichbar machen. Im Halsbereich kann die ästhetische Erscheinung als Zahlenwert bestimmt werden. Der Neck Check berücksichtigt 22 Kriterien, die verschiedene Proportionen und anatomische Befunde beschreiben. Der ermittelte Zahlenwert stellt ein objektives Maß für die ästhetische Erscheinung des Halses dar. Auch wenn der Test von verschiedenen Untersuchern durchgeführt wird, ergeben sich sehr ähnliche Ergebnisse. Für alle Gesichtschirurgen, die sich mit Halsliftings beschäftigen, ist der Test sehr hilfreich, da eine genaue Diagnose und eine erfolgreiche Behandlung mit nahezu mathematischer Genauigkeit ermittelt werden kann. Ein weiterer wichtiger Aspekt für Gesichtschirurgen ist die Möglichkeit, die Ergebnisse unterschiedlicher Behandlungsformen miteinander zu vergleichen. Der Neck Check ist der erste Versuch, die Schönheit des Halses als Zahlenwert zu definieren. Diese Methode wird es erleichtern, die Halslifting-Chirurgie auf das wissenschaftliche Niveau zu heben, das sie verdient hat.

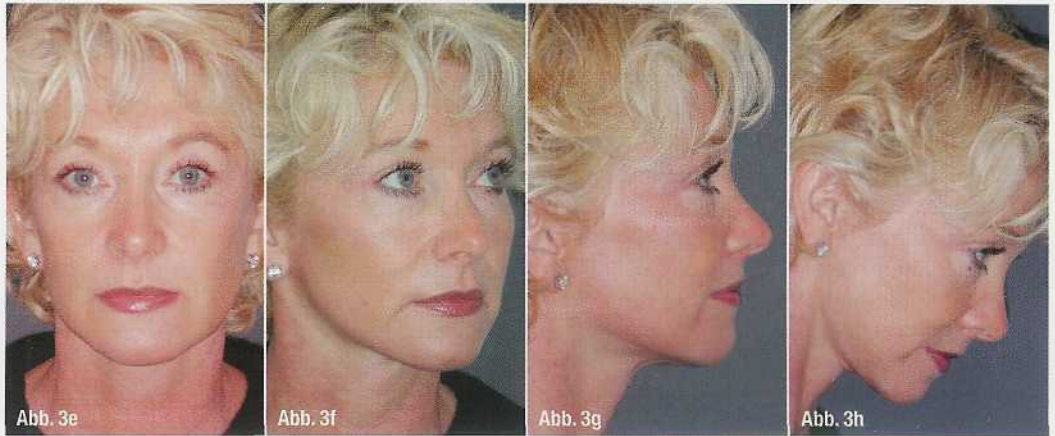

Patientenbeispiel 3
Abb. 3a-d_51-jährige Patientin vor der Behandlung mit NC 53 (Fotos: Frank Muggenthaler).

NECK CHECK (Pat. ES – before facelift)						
criteria	2(good)	possible expressions		evaluation	importance	result
1. length of neck /length of face	>0,6	1 (neutral)	0(bad)			
2. width of neck / width of face	>0,6	0,6-0,5	<0,5	0	2	0
3. alp diameter of neck /head	0,6-0,7	0,7-0,8 or<0,6	>0,8	0	2	0
4. angle between submental plane and sternocleidomastoideus m.	5,5-6,2	6,2-6,6or<5,5	>6,6	0	2	0
5. angle between submental plane and anterior neck profile	< 90 degree	90-105 degree	> 105 degree	1	2	2
6. Position of chin	105-115degree	< 105 or > 115 degree	< 100 or > 125 degree	1	2	2
7. definitionofmandible	balanced	little pro-or retrognathic	distinct pro-orr etrognathic	1	2	2
8. submental crease	well defined	little definition	no definition	1	3	3
9. hyoid	not visible	visible	pronounced	0	3	0
10. larynx	high	neutral	low	2	3	6
11. SLBmandibulargland	barely visible	visible	pronounced	1	2	2
12. parotid gland	not visible	visible	pronounced	2	2	4
13. digastricmuscle	not visible	visible	pronounced	2	1	2
14. thyroid gland	not visible	visible	pronounced	1	2	2
15. platysmabands	not visible	visible	pronounced	2	1	2
16. skinquality	no folds	visible folds	pronounced folds	1	3	3
17. skinlesions	not visible	visible	pronounced	0	3	0
18. horizontal creases	not visible	visible	pronounced	1	3	3
19. veins	not visible	visible	pronounced	0	2	0
20. subcutaneous fat layer	not visible	visible	pronounced	2	1	2
21. subplatysmal fat	thin	extremely thin orpronounced	very thick	2	3	6
22. changewhen looking downwards	not visible	visible	pronounced	2	2	4
	no change	little change	considerable change	2	4	8
NeckCheck						53

Tab. VI_NC-Berechnung der Patientin vor der Behandlung.


Abb. 3e-h_Dieselbe Patientin 18 Monate nach einem Lifting von Stirn, Gesicht und Hals mit einem NC 82.



Tab. VII NC-Berechnung der Patientin 18 Monate nach dem Lifting von Stirn, Gesicht und Hals.

NECK CHECK (Pat.ES - after full facelift)						
criteria	2(good)	1 (neutral)	0(bad)	evaluation	importance	result
1. length of neck / lenght of face	>0,6	0,6-0,5	<0,5	0	2	0
2. width of neck / width of face	0,6-0,7	0,7-0,8 or < 0,6	>0,8	1	2	2
3. a/p diameter of neck / head	5,5-6,2	6,2-6,6 or <5,5	>6,6	0	2	0
4. angle between submental plane and sternocleidomastoideus m.	< 90 degree	90-105 degree	> 105 degree	2	2	4
5. angle between submental plane and anterior neck profile	105-115 degree	< 105 or > 115 degree	< 100 or > 125 degree	1	2	2
6. Position of chin	balanced	little pro- or retrognathic	distinct pro- or retrognathic	2	2	4
7. definition of mandible	well defined	little definition	nodetinition	2	3	6
8. submental crease	not visible	visible	pronounced	2	3	6
9. hyoid	high	neutral	low	2	3	6
10. larynx	barely visible	visible	pronounced	2	2	4
11. submandibular gland	not visible	visible	pronounced	2	2	4
12. parotid gland	not visible	visible	pronounced	2	1	2
13. digastric musde	not visible	visible	pronounced	2	2	4
14. thyroid gland	not visible	visible	pronounced	2	1	2
15. platysma bands	not visible	visible	pronounced	2	3	6
16. skinquality	no folds	visible folds	pronounced folds	1	3	3
17. skinlesions	not visible	visible	pronounced	1	3	3
18. horizontal creases	not visible	visible	pronounced	2	2	4
19. veins	not visible	visible	pronounced	2	1	2
20. subcutaneous fat layer	thin	extremely thin or pronounced	verythick	2	3	6
21. subplatysmal fat	not visible	visible	pronounced	2	2	4
22. change when looking downwards	no change	little change	considerable change	2	4	8
NeckCheck						82

_Autor
face



Dr. med. Dr. med. dent. Frank Muggenthaler

Facharzt für Mund-, Kiefer- und Gesichtschirurgie,
Plastische und Ästhetische Operationen
Fontana Klinik an den Thermen Freiburg
An den Heilquellen 8 , D-79111 Freiburg im Breisgau
Tel.: +49 761 410 01
E-Mail: office@muggenthaler.net
www.muggenthaler.net

Nach den Studien der Medizin und Zahnmedizin erwarb Dr. Dr. Muggenthaler seine Kenntnisse der Gesichtschirurgie an der renommierten Klinik für Mund-, Kiefer und Gesichtschirurgie der Universität Düsseldorf und war dann 1. Oberarzt der Abteilung für Plastische Gesichtschirurgie am St. Josefhospital in Krefeld. Seine Expertise für die ästhetische Gesichtschirurgie erlangte er durch seine Ausbildung bei Prof. Bruce Connelli, Los Angeles und Prof. Robert Flowers, Hawaii. Seit 1995 führt er eine Klinik für Ästhetisch Plastische Chirurgie in Freiburg und ist seit 2006 in Basel in einer Privatpraxis niedergelassen.

Literatur

- Bruce, Vicki: In the eye of the beholder - the science of face perception. Oxford university press New York 1998
- Connell, Bruce F.: Neck Contour Deformities - The Art, Engineering, Anatomie Diagnosis, Architectural Planning and Aesthetics of Surgical Correction. Clinics in Plastic Surgery, Vol 14, No. 4 October 1987
- Ellenbogen R, karlin JV: Visual criteria for success in restoring the youthful neck. Plast ReconstrSurg 66:826,1980
- Etofff, Nancy: Survival of the Prettiest, Anchor Books NewYork 1999
- Grammer, Karl: Evolutionary Aesthetics, Springer Berlin 2003
- McNeill, Daniel: Das Gesicht, Little, Brown & Company, Boston 1998
- Morris, Desmond: The naked Ape, Random House NewYork 1999
- Morris, Desmond: Die nackte Eva, Wilhelm Heyne Verlag München 2005
- Muggenthaler, Frank: Aktueller Stand der Ästhetischen Gesichtschirurgie-Schönheitschirurgie mit System, Medicos 05/2002
- Ricketts, Robert M.: The biologic significance of the devine proportion and Fibonacd series. American Journal of Orthodontics, Volume 81, No. 5:351-370
- Romm, Sharon: The Changing Face of Beauty. Aesth. Plast. Surg. 13:91-98,1989